

ΣΥΓΓΡΑΦΕΙΣ:

Δρ Ειρήνη Γαλανού
Αφροδισιολόγος

Ιατρός Δερματολόγος –

Διδάκτωρ Παν/μίου Λαζάννης

Αλεξάνδρα Ηλίου
Αφροδισιολόγος

Ιατρός Δερματολόγος –

Επίκουρος Καθηγήτρια ΤΕΙ Θεσ/κης,
Τμήμα Αισθητικής

Μαρία Μαρκαντώνη-Ντουράκη Νοσηλεύτρια, Εκπαιδευτικός
B/ βάθμιας Εκπαίδευσης, ΠΕ 14

ΚΡΙΤΕΣ:

Δημήτρης Παναγιωτόπουλος Χημικός

Ιακωβίνα Βρεττού Ιατρός

Ιωάννης Μπροκαλάκης Ιατρός Δερματολόγος -

Αφροδισιολόγος

ΣΥΝΤΟΝΙΣΤΗΣ:

Αγγελική Μαρίνου - Βελεντζά Μόνιμη Πάρεδρος Π. Ι.

ΦΙΛΟΛΟΓΙΚΗ ΕΠΙΜΕΛΕΙΑ:

Ελένη Χρυσικάκη Φιλολόγος

ΗΛΕΚΤΡΟΝΙΚΗ ΕΠΕΞΕΡΓΑΣΙΑ:

Νίκη Ρίζου Αισθητικός

Ατελιέ Αντ. Χαλαμπαρδάκη

ΠΑΙΔΑΓΩΓΙΚΟ ΙΝΣΤΙΤΟΥΤΟ
Υπεύθυνη του τομέα Αισθητικής Κομμωτικής
Μαρίνου – Βελεντζά Αγγελική

ΠΡΟΛΟΓΟΣ

Στο παρόν εγχειρίδιο Δερματολογίας, που απευθύνεται στους μαθητές των Τεχνικών Επαγγελματικών Εκπαιδευτηρίων της Ειδικότητας Αισθητικής, προσπαθήσαμε με αναλυτικό και κατανοητό τρόπο να παρουσιάσουμε βασικές γνώσεις για το φυσιολογικό δέρμα και για τις παθήσεις του δέρματος.

Επιδίωξή μας είναι η εξοικείωση εκείνων που ασχολούνται με την ομορφιά και τη φροντίδα της με στοιχεία απαραίτητα για την αναγνώριση των δερματικών βλαβών και την ανάγκη παραπομπής στον ειδικό. Επίσης, στόχος μας είναι η πληροφόρηση σχετικά με τον καλύτερο τρόπο προστασίας του δέρματος, αυτού του τόσο πολύπλοκου όσο και πολύτιμου οργάνου του ανθρώπινου σώματος.

Θέλουμε να ευχαριστήσουμε θερμά, για την πολύτιμη συμβολή τους στην παρούσα έκδοση: τη Χαρά Γαλανού, την Άννα Κελεσίδου, τον Ιωάννη Μανομενίδη και την Αλεξάνδρα Ντουράκη.

Επίσης θερμά ευχαριστούμε, για τη διάθεση του προσωπικού φωτογραφικού τους αρχείου, τους Ιατρούς Δερματολόγους – Αφροδισιολόγους κ.κ. Γεώργιο Κοντοχριστόπουλο και Κωνσταντίνο Πουσουλίδη.

Οι συγγραφείς

1.

ΚΕΦΑΛΑΙΟ ΠΡΩΤΟ: ΑΝΑΤΟΜΙΑ ΤΟΥ ΔΕΡΜΑΤΟΣ

Αντικειμενικοί Σκοποί

Μετά τη μελέτη και την επεξεργασία των ενοτήτων του πρώτου κεφαλαίου οι μαθητές / μαθήτριες θα είναι σε θέση:

- Να περιγράφουν τη δομή του δέρματος, να ερμηνεύουν το ρόλο των κυττάρων, καθώς και των εξαρτημάτων του δέρματος.
- Να αναφέρουν τον τρόπο αιμάτωσης του δέρματος.
- Να διακρίνουν τη σπουδαιότητα της νεύρωσης του δέρματος.

ΑΝΑΤΟΜΙΑ ΤΟΥ ΔΕΡΜΑΤΟΣ

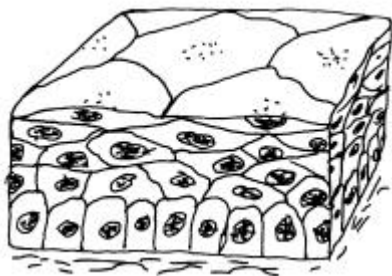
1.1 Γενικά

Το δέρμα είναι όργανο που αποτελείται από **επιθηλιακό ιστό**, ο οποίος διακρίνεται σε καλυπτήριο και αδενικό επιθήλιο.

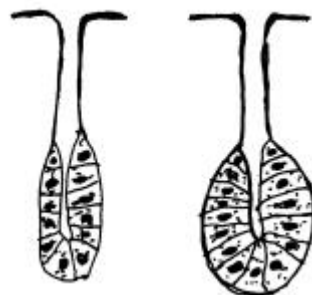
Το **καλυπτήριο** διακρίνεται σε δέρμα και βλεννογόνους. Ανάλογα με τον αριθμό στιβάδων κυττάρων το καλυπτήριο επιθήλιο χωρίζεται σε **μονόστιβο** και **πολύστιβο** και ανάλογα με το είδος των κυττάρων της εξωτερικής στιβάδας χωρίζεται σε **πλακώδες**, **κυλινδρικό**, **κροσσωτό** και **μεταβατικό**. Το **αδενικό** επιθήλιο σχηματίζει τους αδένες, οι οποίοι μπορεί να είναι είτε **μονοκύτταροι** είτε **πολυκύτταροι**.

Το δέρμα είναι πολύστιβο πλακώδες επιθήλιο, περιβάλλει εξωτερικά το ανθρώπινο σώμα και μεταπίπτει στα σημεία που αρχίζουν οι φυσικές κοιλότητες (μάτια, μύτη, στόμα, γεννητικά όργανα, πρωκτός) στους βλεννογόνους.

Βλεννογόνος είναι η μορφή του επιθηλιακού ιστού, η οποία επαλείφει κοιλότητες ή κοίλα όργανα που επικοινωνούν με το εξωτερικό περιβάλλον. Από το φυσιολογικό βλεννογόνο λείπει συνήθως η κοκκώδης στιβάδα, και η κερατινοποίηση είναι διαφορετική από αυτή του δέρματος.



Εικόνα 1.1 (αριστερά): Πολύστιβο πλακώδες επιθήλιο (είδος καλυπτηρίου επιθηλίου)



Εικόνα 1.2 (δεξιά): Αδενικό επιθήλιο (σωληνοειδής – κυψελοειδής αδένας)

Η **επιφάνεια** του δέρματος είναι μεγαλύτερη από την επιφάνεια του σώματος, γιατί το δέρμα αναδιπλώνεται σε πτυχές. Με γυμνό μάτι ή μεγεθυντικό φακό παρατηρούμε:

α. Το **άτριχο** μέρος του δέρματος, δηλαδή αυτό που στερείται τριχών στις παλάμες, στα πέλματα, στην καμπτική και πλάγια επιφάνεια των δακτύλων, στο πέος, στην κλειτορίδα, στα μικρά χείλη του αιδοίου και στα μεγάλα χείλη στην έσω επιφάνεια αυτών.

β. Το **έντριχο** μέρος του δέρματος, δηλαδή ό,τι καλύπτεται από τρίχες στο υπόλοιπο σώμα □ □ □□□□□□ είναι εντονότερη στο κεφάλι, στις μασχάλες, στο εφήβαιο και στα δύο φύλα και επιπλέον στους άντρες στο άνω χείλος και στα μάγουλα, ενώ στις γυναίκες αντικαθίσταται στα σημεία αυτά από χνούδι.

γ. Τους **πόρους**. Οι πόροι είναι μικρά στόμια (τρύπες) που αντιστοιχούν στην έξοδο μιας τρίχας ή ενός αδένου.

δ. Τις **δερματικές ακρολοφίες** και τις **αύλακες**. Είναι γραμμώσεις κυρίως στο δέρμα των παλαμών και των πελμάτων που δημιουργούν διάφορα σχήματα, τα γνωστά δακτυλικά αποτυπώματα.

ε. Τις **πτυχές**. Αυτές είναι βαθιές γραμμώσεις που δημιουργούνται λόγω της θέσης των υποκείμενων οργάνων και των κινήσεων των μυών.

Το **χρώμα** του δέρματος του ανθρώπου εξαρτάται από:

- την ποσότητα **μελανίνης** (χρωστικής)
- την **αιμάτωσή** του (οξυγονωμένη και αποξυγονωμένη αιμοσφαιρίνη)
- το **πάχος** της κεράτινης στιβάδας

Διαφέρει από:

- **φυλή σε φυλή** (π.χ. λευκή φυλή, μαύρη φυλή, κίτρινη φυλή)
- **τη μια περιοχή του σώματος στην άλλη**, όπως, για παράδειγμα, το δέρμα της θηλής του μαστού είναι πιο σκούρο, ενώ το δέρμα της πρόσθιας επιφάνειας του σώματος πιο λευκό.
- **το φύλο**
- **την ηλικία**

- **το επάγγελμα** (αγρότες, κάτοικοι πόλεων, ναυτικοί).

Το πάχος του δέρματος διαφέρει από:

- **περιοχή σε περιοχή.** Είναι πιο παχύ στις περιοχές που δέχονται μεγαλύτερη μηχανική πίεση (παλάμες-πέλματα-ράχη) και πιο λεπτό στις υπόλοιπες περιοχές (π.χ. βλέφαρα)
- **την ηλικία.** Είναι πιο λεπτό στην παιδική ηλικία μέχρι το 5^ο έτος και μετά το πάχος του γίνεται ίσο με του ενήλικα.
- **το φύλο.** Είναι λεπτότερο στις γυναίκες και παχύτερο στους άντρες.
- **άτομο σε άτομο.**

1.2 Στιβάδες του Δέρματος

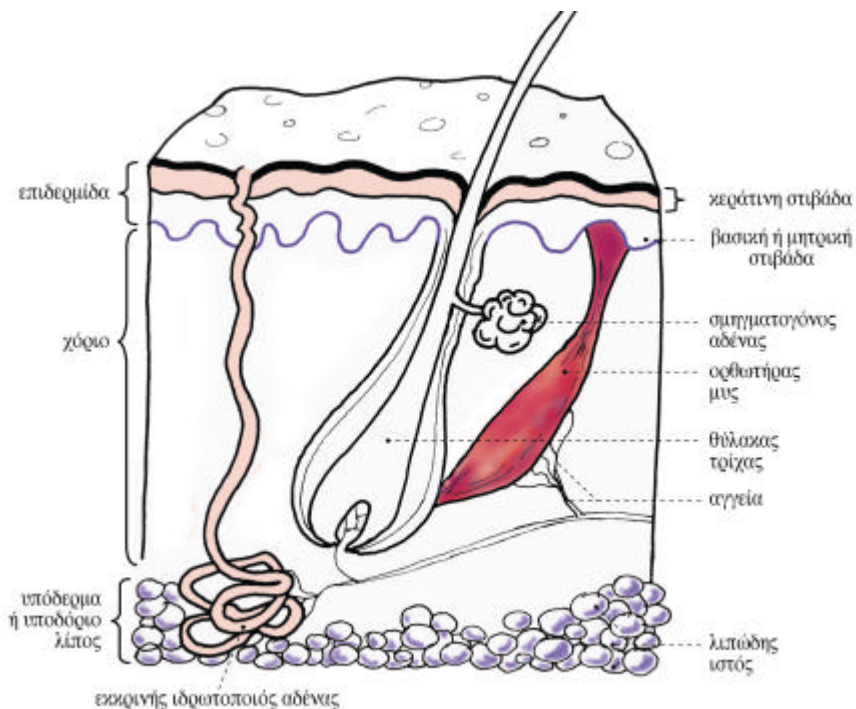
Το δέρμα αποτελείται από τρία τμήματα που είναι από το επιφανειακό ως το πιο βαθύ:

- Η **επιδερμίδα**
- Το **χόριο** ή κυρίως **δέρμα**
- Το **υπόδερμα** ή **υποδόριο λίπος**

1.2.1 Επιδερμίδα

Η επιδερμίδα έχει πάχος 4 χιλιοστά. Στο μικροσκόπιο δίνει την εικόνα μωσαϊκού από πολλές στιβάδες. Αποτελείται κυρίως από **κερατινοκύτταρα**, αλλά περιλαμβάνει και **μελανινοκύτταρα**, κύτταρα του **Langerhans** και κύτταρα **Merkel**. Την επιδερμίδα διαπερνούν τα **εξαρτήματα** του δέρματος (τρίχες, ιδρωτοποιοί αδένες).

Η επιδερμίδα επικάθεται στο χόριο. Η επαφή του χορίου με την επιδερμίδα σχηματίζει κυματοειδή γραμμή με **καταδύσεις** (προεξοχές προς τα κάτω) της επιδερμίδας μέσα στο χόριο, που λέγονται **μεσοθηλαίες ακρολοφίες**, ενώ οι αναδύσεις (προεξοχές προς τα πάνω) του χορίου μέσα στην επιδερμίδα λέγονται **θηλές του χορίου**.



Εικόνα 1.3: Σχηματική παράσταση δέρματος

Η επιδερμίδα έχει τέσσερις στιβάδες που είναι με σειρά από την κατώτερη στην ανώτερη:

1. Η Βασική ή μητρική στιβάδα
2. Η Μαλπιγιανή ή ακανθωτή στιβάδα
3. Η Κοκκώδης στιβάδα
4. Η Κεράτινη στιβάδα

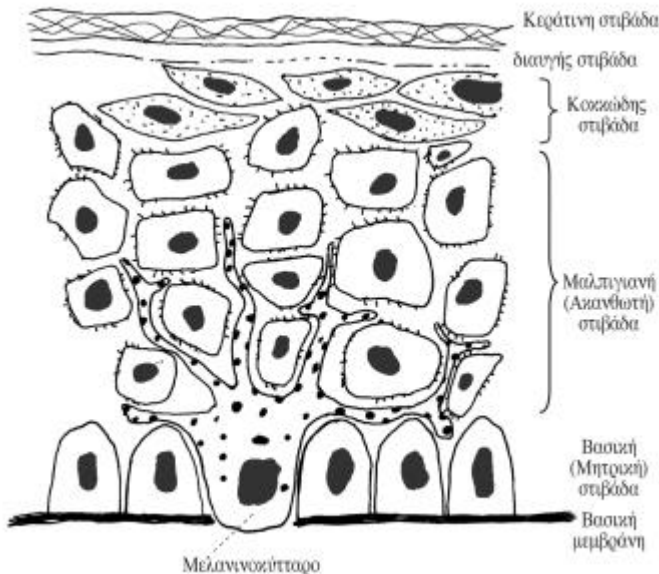
1. Βασική ή μητρική στιβάδα

Αποτελείται από μια σειρά κυλινδρικών κερατινοκυττάρων, με *ωοειδή πυρήνα* και κυτταρόπλασμα με πολλά ινίδια. Τα ινίδια αυτά εισδύουν στο χόριο και σχηματίζουν μαζί με άλλα στοιχεία την σύνδεση χορίου-επιδερμίδας. Η σύνδεση αυτή γίνεται με περίπλοκο τρόπο που φαίνεται στο ηλεκτρονικό μικροσκόπιο και η περιοχή της σύνδεσης λέγεται **βασική μεμβράνη**. Η μεμβράνη αυτή εκτός από τη στερεά σύνδεση παίζει και σημαντικό ρόλο στην ανταλλαγή διαφόρων ουσιών (μεταξύ χορίου και επιδερμίδας).

Μεταξύ των κερατινοκυττάρων της βασικής στιβάδας βρίσκονται ειδικά κύτταρα προερχόμενα από το νευρικό ιστό κατά την εμβρυϊκή ζωή, τα *μελανοκύτταρα*. Αυτά φέρουν προσεκβολές (*δενδρίτες*) και παράγουν τη χρωστική *μελανίνη* με τη μορφή κοκκίων (*μελανοσώματα ή μελανοσωμάτια*). Διαμέσου των δενδριτών τα κοκκία μελανίνης μεταφέρονται στα γειτονικά κερατινοκύτταρα. Η μελανίνη προστατεύει τα κύτταρα της βασικής στιβάδας από την *υπεριώδη ακτινοβολία* και καθορίζει το *χρώμα του δέρματος* και των *τριχών*. Πιστεύεται ότι όλες οι φυλές έχουν τον ίδιο αριθμό μελανοκυττάρων, το χρώμα τους όμως εξαρτάται από τον αριθμό των κοκκίων μελανίνης(μελανοσωμάτων), το μέγεθος, τη διάταξή τους και από το είδος των μελανινών.

Τέλος, από τα κύτταρα της βασικής στιβάδας παράγονται με μίτωση όλα τα κερατινοκύτταρα, τα οποία μεταναστεύουν πρώτα στη μαλιπιγιανή, μετά στην κοκκώδη στιβάδα και από εκεί όλο και ψηλότερα αλλάζοντας σχήμα μέχρι τελικά να φθάσουν στην κεράτινη στιβάδα, απ'όπου θα αποπέσουν σαν κεράτινα πετάλια. Η χρονική διάρκεια όλης αυτής της διαδικασίας που λέγεται «*κερατινοποίηση*» είναι 28-30 ημέρες.

Στη στιβάδα αυτή ανευρίσκονται και τα κύτταρα *Merkel* (βλ. νεύρα επιδερμίδας).



Εικόνα 1.4: Σχηματική παράσταση επιδερμίδας

II. Μαλπιγιανή ή ακανθωτή στιβάδα.

Αποτελείται από έξι έως δεκαπέντε σειρές *πολυγωνικών* κυττάρων με *στρογγυλό πυρήνα*. Το κυτταρόπλασμα των κερατινοκυττάρων περιέχει οργανίλια (ριβοσώματα, μιτοχόνδρια) και *τονοϊνίδια*. Τα τονοϊνίδια είναι πολυπεπίδια που το ένα άκρο τους είναι ελεύθερο μέσα στο κυτταρόπλασμα και το άλλο άκρο τους προσφύεται σταθερά σε ένα είδος συνδετικής πλάκας που λέγεται **ημιδεσμοσωμάτιο** στην εξωτερική επιφάνεια των κερατινοκυττάρων. Δύο ημιδεσμοσωμάτια, το κάθε ένα από τα οποία βρίσκεται στην επιφάνεια ενός από τα δύο κερατινοκύτταρα, δημιουργούν το **δεσμοσωμάτιο** που συνδέει τα δύο γειτονικά κερατινοκύτταρα μεταξύ τους. Λέγεται και ακανθωτή στιβάδα, γιατί όταν δούμε ένα-ένα τα κύτταρα στο κοινό μικροσκόπιο μοιάζουν με «**άκανθες**».

Μεταξύ των κυττάρων της ακανθωτής στιβάδας υπάρχουν τα κύτταρα του *Langerhans*, τα οποία συμμετέχουν στην **άμυνα** του οργανισμού. Αναγνωρίζονται στο ηλεκτρονικό μικροσκόπιο από τα άλλα κύτταρα, γιατί δεν έχουν τονοϊνίδια και δεσμοσωμάτια, ο πυρήνας τους είναι *λοβώδης*, το κυτταρόπλασμα διαυγές και φέρουν σχηματισμούς που μοιάζουν με «ρακέτα του τένις».

III. Κοκκώδης στιβάδα

Αποτελείται από μία έως τέσσερις σειρές *πεπλατυσμένων κυττάρων* σε σχήμα *ρόμβου* που στο κυτταρόπλασμά τους φέρουν κοκκία **κερατοϋαλίνης**, η οποία είναι πρόδρομη ουσία της κερατίνης.

Στη στιβάδα αυτή υπάρχουν τα *σωμάτια* του *Odland* ή κερατινοσώματα, τα οποία περιέχουν μεγάλες ποσότητες *λιπιδίων* και αποβάλλονται στα μεσοκυττάρια διαστήματα συμβάλλοντας στη συνοχή της κεράτινης στιβάδας και αποτελώντας φραγμό στην απώλεια νερού.

IV. Κεράτινη στιβάδα

Είναι η εξωτερική επιφάνεια της επιδερμίδας. Αποτελείται από *επιπεδωμένα νεκρά κύτταρα χωρίς πυρήνα* που το κυτταρόπλασμά τους έχει αντικατασταθεί από **κερατίνες**(σκληροπρωτεΐνες).Για τον σχηματισμό των κυττάρων φαίνεται να παίζουν σημαντικό ρόλο τα *τονοϊνίδια*, τα κοκκία *κερατοϋαλίνης* και τα *σωμάτια* του *Odland*. Τα κύτταρα αυτής της στιβάδας είναι συνδεδεμένα μεταξύ τους κατά τέτοιο τρόπο, ώστε αφενός μεν να αποπίπτουν συνεχώς τα επιφανειακά σαν κεράτινες φολίδες ή λέπια,

αφετέρου δε να προσδίδεται στην κεράτινη στιβάδα δύναμη, αντοχή και αδιαπερατότητα. Το πάχος της κεράτινης στιβάδας είναι μεγαλύτερο στις επιφάνειες των παλαμών και των πελμάτων.

Η επιδερμίδα παρουσιάζει μεγαλύτερη ανθεκτικότητα στις μηχανικές πιέσεις ή τριβές και επιπλέον προστατεύει τους υποκείμενους ιστούς από την υπέρμετρη εξάτμιση (αύξηση της άδηλης απώλειας νερού).

Στις παλάμες και τα πέλματα, μεταξύ της κοκκώδους και της κεράτινης στιβάδας, υπάρχει μία επιπλέον, η **διαυγής στιβάδα**. Ονομάζεται έτσι, γιατί δεν βάφεται με τις κοινές χρωστικές. Αποτελείται από μία έως τρεις σειρές *πεπλατυσμένων κυττάρων χωρίς πυρήνα* που είναι γεμάτα από μια λιπαρή ουσία την **ελαιοειδίνη** (πρόδρομη της κερατίνης ουσίας). Ο πυρήνας έχει αντικατασταθεί από δεσμίδες τονικών νηματίων παράλληλες προς την επιφάνεια του δέρματος. Σε αυτή τη στιβάδα υπάρχουν επίσης καροτένια (α και β).

1.2.2 Χόριο

Το χόριο βρίσκεται ανάμεσα στο υπόδερμα και στην επιδερμίδα και αποτελεί το στήριγμα της επιδερμίδας. Μεταξύ χορίου και επιδερμίδας παρεμβάλλεται η βασική μεμβράνη για την οποία έγινε ήδη λόγος. Το πάχος του κυμαίνεται από 0,3 έως 3 χιλιοστά. Αποτελείται από δύο στιβάδες, τη **θηλώδη** (επιφανειακό τμήμα) και τη **δικτυωτή** (βαθύτερο τμήμα) μεταξύ των οποίων δεν υπάρχουν σαφή όρια.

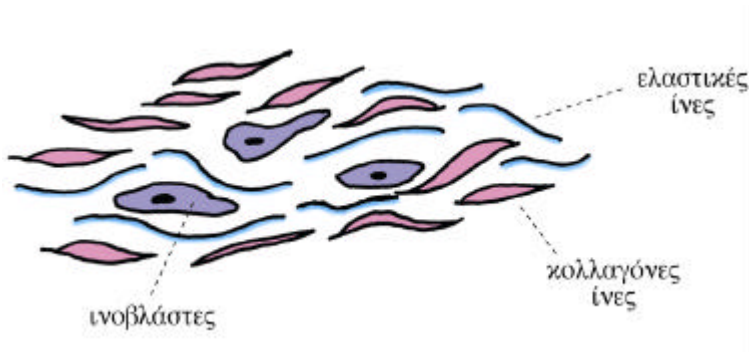
Οι θηλές του χορίου της θηλώδους στιβάδας εισέρχονται στις αντίστοιχες κοιλότητες της επιδερμίδας, που δημιουργούνται από τις καταδύσεις της. Το ύψος των θηλών εξαρτάται από το πάχος της επιδερμίδας. Όταν ενωθούν οι θηλές μεταξύ τους σε σειρές, σχηματίζουν τις δερματικές ακρολοφίες (παλάμη-πέλμα).

Στο χόριο ανευρίσκονται: *ρίζες των τριχών, αδένες, λείες μυϊκές ίνες* (ορθωτή-ρες μύες των τριχών), *αγγεία* με αίμα ή λέμφο και *νεύρα*. Και οι δύο στιβάδες του χορίου αποτελούνται από συνδετικό ιστό, ο οποίος απαρτίζεται από:

α. τη **μεσοκυττάρια ουσία**, δηλαδή:

- **ίνες-κολλαγόνες**, ελαστικές, δικτυωτές
- **βασική** ή **θεμελιακή ουσία**

β. τα **κύτταρα** του συνδετικού ιστού.



Εικόνα 1.5: Χαλαρός συνδετικός ιστός

1. Ίνες του Χορίου

Στη θηλώδη στιβάδα οι κολλαγόνες ίνες είναι λεπτές και αραιές, χιάζονται μαζί με τις ελαστικές ίνες και σχηματίζουν χαλαρά δίκτυα. Οι δικτυωτές ίνες είναι περισσότερες ακριβώς κάτω από την επιδερμίδα και συμμετέχουν στο σχηματισμό της βασικής μεμβράνης.

Στη δικτυωτή στιβάδα που είναι παχύτερη από τη θηλώδη, οι κολλαγόνες ίνες σχηματίζουν δεσμίδες που διαπλέκονται και σχηματίζουν πυκνά και στερεά δίκτυα. Υπάρχουν άφθονες και παχύτερες ελαστικές ίνες, που είναι ακόμη περισσότερες γύρω από το βολβό των τριχών, τα εκκριτικά μέρη των αδένων και τα τριχοειδή αγγεία.

Η πυκνή διάταξη των ινών αυξάνει τη συνοχή του ιστού και έχει σαν αποτέλεσμα την ανθεκτικότητα του δέρματος στις μηχανικές πιέσεις.

Οι κολλαγόνες ίνες συγκροτούν τη δομική σταθερότητα της επιδερμίδας, επειδή οι ίνες αυτές εμφανίζουν αλληλοδιαπλοκή. Υπάρχουν διάφορα είδη κολλαγόνου ανάλογα με τη μορφολογία, τη σύνθεση των αμινοξέων και τις φυσικές ιδιότητες. Η καταστροφή του έχει σαν αποτέλεσμα την εμφάνιση ρυτίδων.

Οι ελαστικές ίνες αποτελούνται από ελαστίνη (πρωτεΐνη) και είναι υπεύθυνες για την ελαστικότητα του δέρματος. Οι ίνες αυτές και η βασική ουσία συντελούν στην αποφυγή υπερδιάτασης του δέρματος.

Όταν το δέρμα *υπερδιατείνεται*, όπως κατά την κύηση, τότε στο χόριο γίνονται *ρήγματα* (ραβδώσεις). Αυτά παραμένουν στο δέρμα της κοιλιάς και φαίνονται στην αρχή σαν κοκκινωπές και μετά σαν λευκάζουσες γραμμώσεις.

Οι **δικτυωτές** ίνες είναι πολύ πιο *λεπτές* από τις κολλαγόνες ίνες. Συχνά αποτελούν *συνέχεια* των κολλαγόνων ινών (έχουν κοινή προέλευση και διαμορφώνονται όπως και οι κολλαγόνες), όμως δεν αναγνωρίζονται στο μικροσκόπιο και γι' αυτό πολλοί συγγραφείς *δεν τις διαχωρίζουν* από τις κολλαγόνες.

Οι ίνες του συνδετικού ιστού είναι έτσι διατεταγμένες, ώστε να σχηματίζουν ρόμβους σ' αυτό οφείλεται η διατατότητα και η ελαστικότητα του δέρματος, οι ίνες αυτές, η φορά των οποίων μελετήθηκε από το Langer, έχουν ιδιαίτερη σημασία στη Χειρουργική, διότι όλες οι τομές πρέπει να γίνονται παράλληλα προς αυτές και όχι κάθετα, ώστε να αποφεύγονται οι λειτουργικές και αισθητικές επιπτώσεις.

II. Βασική Ουσία του Χορίου

Η **βασική** ή θεμελιακή ουσία παρεμβάλλεται ανάμεσα στις ίνες και τα κύτταρα του χορίου, τα αγγεία και τα νεύρα αυτού. Είναι άμορφη και κολλώδης ουσία που συγκρατεί μεγάλα ποσά νερού και βλεννοπολυσακχαριτών, όπως το υαλουρονικό οξύ. Στο υαλουρονικό οξύ επιδρά η υαλουρονιδάση.

Το υαλουρονικό οξύ λόγω της σύστασής του δρα σαν φραγμός στην εξάπλωση μεγαλομοριακών ενώσεων και βακτηριδίων, καθώς επίσης και σαν παράγοντας ενυδάτωσης. Η υαλουρονιδάση είναι ένζυμο των βακτηριδίων (μικροοργανισμών), το οποίο διασπά το υαλουρονικό οξύ και έτσι διευκολύνεται η εξάπλωση των βακτηριδίων.

III. Κύτταρα του Χορίου

Τα **κύτταρα** του συνδετικού ιστού που απαντούν στο χόριο είναι ποικίλα άλλα παράγονται στο χόριο και άλλα μεταναστεύουν από το αιμοποιητικό σύστημα και είναι τα εξής:

Ινοβλάστες: Είναι το κυριότερο είδος κυττάρων, γιατί από αυτά παράγονται οι κολλαγόνες, οι ελαστικές και οι δικτυωτές ίνες, καθώς και η βασική ή θεμελιακή ουσία.

Ιστιοκύτταρα: Παίζουν σημαντικό ρόλο στην άμυνα του οργανισμού, διότι έχουν φαγοκυτταρικές ιδιότητες. Σε περίπτωση φλεγμονής αυξάνονται και μετατρέπονται ανάλογα σε μακροφάγα, λιποφάγα, μελανινοφάγα κτλ.

Σιτευτικά κύτταρα (μαστοκύτταρα): Βρίσκονται στο χαλαρό συνδετικό ιστό κατά μήκος των μικρών αγγείων. Τα κοκκία του κυτταροπλάσματος των κυττάρων έχουν ηπαρίνη, ισταμίνη και μερικά σεροτονίνη. Πιθανώς παίζουν σημαντικό ρόλο στα αναφυλακτικά φαινόμενα, έχουν όμως σχέση με το μηχανισμό των αλλεργικών φαινομένων.

Πλασματοκύτταρα: Είναι αραιά στο χαλαρό συνδετικό ιστό. Αυξάνονται σε φλεγμονώδεις καταστάσεις και μάλιστα σε χρόνιες φλεγμονές του δέρματος. Προέρχονται από τα Β-λεμφοκύτταρα του αίματος και έχουν άμεση σχέση με την παραγωγή αντισωμάτων (ανοσοσφαιρινών).

Πολυμορφοπύρρηνα Ηωσινόφιλα: Έχουν σχέση με αλλεργικές και αναφυλακτικές αντιδράσεις του οργανισμού και αυξάνονται υπέρμετρα σε τέτοιες περιπτώσεις.

Πολυμορφοπύρρηνα Ουδετερόφιλα: Είναι μικρός ο αριθμός τους, όταν ο συνδετικός ιστός είναι σε φυσιολογική κατάσταση και γίνεται μεγάλος σε παθολογικές καταστάσεις (φλεγμονές).

1.2.3. Υπόδερμα ή Υποδόριο Λίπος

Το υπόδερμα βρίσκεται κάτω από το χόριο και, έτσι, διαμέσου αυτού γίνεται η σύνδεση του χορίου με τα υποκείμενα όργανα και ιστούς. Μέσα δε σ' αυτό διέρχονται αγγεία και βρίσκονται ειδικά νευρικά όργανα (υποδοχείς), ιδρωτοποιοί αδένες και μερικοί θύλακοι τριχών.

Αποτελείται από χαλαρό δίκτυο συνδετικού ιστού, όπου ανάμεσα στα πλέγματα των κολλαγόνων και ελαστικών ινών υπάρχουν κενοί χώροι που ονομάζονται **λιπόδη λόβια**. Τα λόβια αυτά γεμίζουν από **λιπόδη κύτταρα**, τα οποία είναι μεγάλα σφαιροειδή κύτταρα γεμάτα λίπος ενώ μόνο μια λεπτότατη στιβάδα του κυτταροπλάσματος μαζί με τον πυρήνα παραμένει στην περιφέρεια των κυττάρων. Το σύνολο των λοβίων αποτελεί το **υποδόριο λίπος**.

Το πάχος του υποδόριου λίπους είναι διαφορετικό από άτομο σε άτομο ανάλογα με την περιοχή του δέρματος και την κατάσταση θρέψης. Η λευκή

έως βαθυκίτρινη χροιά του λιπώδους ιστού οφείλεται στα καροτένια α και β που περιέχουν τα λιποσταγονίδια.

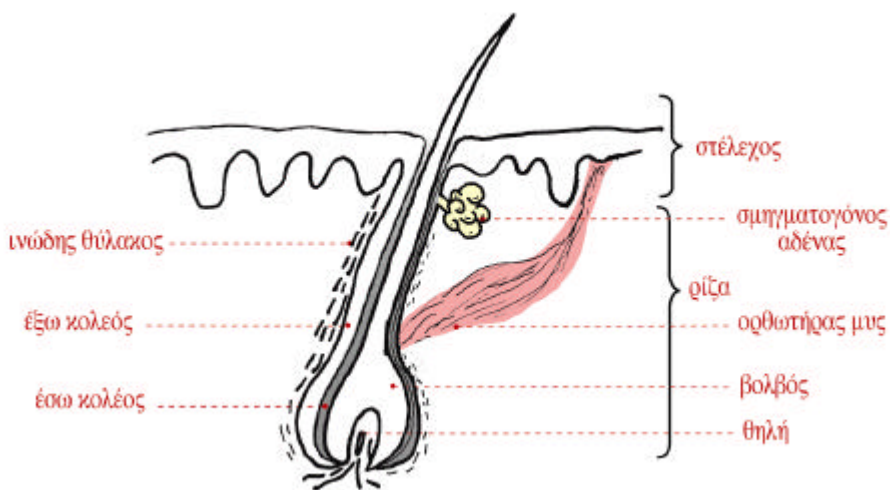
1.3 Εξαρτήματα του Δέρματος

Στα εξαρτήματα του δέρματος περιλαμβάνονται:

- A. Οι τρίχες
- B. Τα νύχια
- Γ. Οι αδένες (σμηγματογόνοι-ιδρωτοποιοί-μαζικοί)

1.3.1 Οι Τρίχες

Οι τρίχες είναι ελαστικά κυλινδρικά νημάτια από σκληρή κερατίνη ουσία, που προερχόνται από σωληνοειδείς καταδύσεις της επιδερμίδας, τους **θυλάκους των τριχών**, οι οποίες φτάνουν μέσα στο χόριο ή και στο υπόδημα.



Εικόνα 1.6: Ανατομία του θύλακα της τρίχας

I. Δομή και Ανατομία της Τρίχας

Το τμήμα της τρίχας που βρίσκεται από την εκβολή του σμηγματογόνου αδένου και πάνω λέγεται **στέλεχος** και προεξέχει λοξά από την επιφάνεια του δέρματος. Το τμήμα από την εκβολή του σμηγματογόνου αδένου και κάτω λέγεται **ρίζα** και καταλήγει σε μια κωδωνοειδή διόγκωση, το **βολβό** της τρίχας.

Μέσα στην κοιλότητα που δημιουργείται (από την κωδωνοειδή διόγκωση) καταλήγει προεξοχή του χορίου, η **θηλή** της τρίχας, γεμάτη αγγεία και νεύρα.

Η τρίχα *αυξάνεται* από τα κύτταρα του βολβού και *τρέφεται* από τη θηλή της τρίχας. Καταστροφή της θηλής σημαίνει απώλεια της τρίχας.

Η ρίζα της τρίχας περιβάλλεται από τον **επιθηλιακό θύλακο** που αποτελεί συνέχεια (κατάδυση) της επιδερμίδας και απαρτίζεται από δύο στιβάδες, τον *έσω* και τον *έξω κολεό* και τον **ινώδη θύλακο**, ο οποίος καλύπτει τον επιθηλιακό θύλακο και προέρχεται από τον ινώδη συνδετικό ιστό του χορίου.

Επομένως ο **βολβός**, η **θηλή** της τρίχας, ο **επιθηλιακός θύλακος** και ο **ινώδης θύλακος** αποτελούν το **θύλακο της τρίχας**.

Στον επιθηλιακό θύλακο εκβάλλει ένας **σμηγματογόνος αδένος**. Πάνω από την εκβολή του αδένου υπάρχει ο **τριχικός πόρος** και από κάτω προσφύεται ο **ορθωτήρας μυς** της τρίχας αποτελούμενος από δέσμη λείων μυϊκών ινών που φθάνει μέχρι την κάτω επιφάνεια της επιδερμίδας.

Ο μυς αυτός, όταν *συσπάται*, φέρνει την τρίχα σε κάθετη θέση ως προς την επιφάνεια του δέρματος (χήναιο δέρμα), το γνωστό μας “**ανατρίχιασμα**”, και επίσης προκαλεί την **εκκένωση** του σμηγματογόνου αδένου στον επιθηλιακό θύλακο.

Δεν υπάρχουν ορθωτήρες μύες στους θυλάκους των τριχών του γενείου, του μετώπου, των φρυδιών, των βλεφαρίδων, της μύτης και του άνω και κάτω χείλους.

Το **στέλεχος** της τρίχας αποτελείται από το **περιτρίχιο**, το **φλοιό** και το **μυελό**.

- Το **περιτρίχιο** περιβάλλει την τρίχα και αποτελείται από ένα στρώμα επίπεδων κυττάρων, τα οποία κερατινοποιούνται, όσο μεγαλώνει η τρίχα. Οι κεράτινες φολίδες, έχουν κεραμιδωτή διάταξη και έτσι καθιστούν σκληρή την επιφάνειά της. Το περιτρίχιο στερείται χρωστικής και προστατεύει το φλοιό.

- Ο **φλοιός** είναι το μεσαίο μέρος της τρίχας. Τα κύτταρά του παρουσιάζουν άτυπη κερατινοποίηση, επειδή λείπουν τα κοκκία κερατοϋαλίνης. Η κερατίνη είναι σκληρή. Στα κύτταρα του φλοιού της τρίχας βρίσκονται κοκκία μελανίνης (μελανοσώματα), που παράγονται από τους μελανοβλάστες του βολβού της τρίχας. Η μελανίνη χρωματίζει την τρίχα.
- Ο **μυελός** είναι το εσωτερικό μέρος της τρίχας και αποτελείται από μαλακή κερατίνη.

Σε αντίθεση με τα κύτταρα της επιδερμίδας, τα κερατινοκύτταρα, που παράγουν ένα είδος μαλακής κερατίνης και έτσι τα επιφανειακά κερατινοποιημένα κύτταρα αποπίπτουν, τα κύτταρα του βολβού της τρίχας διαφοροποιούνται σε πολλές σειρές ή τύπους κυττάρων, τα οποία παράγουν σκληρή κερατίνη που δεν αποπίπτει.

II. Μορφολογία της Τρίχας

Οι τρίχες *διαφέρουν* μεταξύ τους ως προς το **μέγεθος**, το **σχήμα**, το **χρώμα** και την **πυκνότητα** ανάλογα με το *άτομο*, το *φύλο*, την *ηλικία*, τη *φυλή* και την *περιοχή* του δέρματος που βρίσκονται.

Ανάλογα με το **μέγεθος** οι τρίχες είναι:

- α. **Χνοώδεις ή χνούδι**, που είναι λεπτές και κοντές και δεν έχουν μυελό.
- β. **Κοντές**, όπως οι βλεφαρίδες, οι τρίχες των φρυδιών, των ρωθώνων της μύτης και του έξω ακουστικού πόρου.
- γ. **Μακριές και παχιές**, όπως το τριχωτό της κεφαλής, της μασχάλης, το γένειο και το εφήβαιο.

Το χνοώδες ή **πρωτογενές τρίχωμα** του εμβρύου αντικαθίσταται μετά τη γέννησή του από το **δευτερογενές τρίχωμα**, το οποίο λίγο διαφέρει από το προηγούμενο, ενώ σε ορισμένες θέσεις αναπτύσσεται το **τριτογενές (τελικό) τρίχωμα** μετά την έναρξη λειτουργίας των γεννητικών αδένων στην εφηβεία. Τότε το τρίχωμα αυτό αποτελεί έναν από τους δευτερεύοντες χαρακτήρες του φύλου. Είναι μακρύτερο, παχύτερο και οι ρίζες του φτάνουν μέχρι την υποδερμίδα.

Με βάση το **σχήμα** τους οι τρίχες διακρίνονται σε τέσσερις τύπους που είναι οι εξής:

- ο ελικοειδής (“μπούκλα”)
- ο σπειροειδής (“κατσαρός”) στους Νέγρους
- ο κυματοειδής σε αρκετούς Ευρωπαίους
- ο ευθύς (“ίσιος”) στην κίτρινη φυλή

Το **χρώμα** της τρίχας οφείλεται στον *αριθμό* και τον *τύπο* των μελανοσωμάτων που βρίσκονται στη φλοιώδη μοίρα του στελέχους της τρίχας. Τρία είδη μελανοσωμάτων περιέχονται στην τρίχα. Αυτά που περιέχουν **ερυθρομελανίνη**, **ευμελανίνη** (καφέ ή μαύρο χρώμα) και **φαιομελανίνη** (κόκκινο ή κίτρινο χρώμα). Επομένως:

Γκρίζες τρίχες => ελαττωμένος αριθμός μελανοσωμάτων και
φυσαλίδων
αέρα μεταξύ των στιβάδων

Άσπρες => δεν έχουν καθόλου μελανοσώματα
(αντικαθίστανται
από κενά αέρα)

Ξανθές => έχουν μειωμένο αριθμό μελανοσωμάτων,
περιέχουν
φαιομελανίνη και ευμελανίνη

Ερυθρωπές => τα μελανοσώματα περιέχουν ερυθρομελανίνη

Σκούρες => έχουν πολλά μελανοσώματα με ευμελανίνη και
φαιομελανίνη.

Η **πυκνότητα** των τριχών εξαρτάται από την περιοχή του δέρματος και είναι διαφορετική από άτομο σε άτομο. Για παράδειγμα, στο τριχωτό της κεφαλής υπάρχουν εκατό έως εκατόν πενήντα χιλιάδες τρίχες με μέση πυκνότητα εξακόσιες τρίχες ανά τετραγωνικό εκατοστό. Με την πάροδο όμως της ηλικίας μειώνεται ο αριθμός τους και έτσι αλλάζει η πυκνότητά τους.

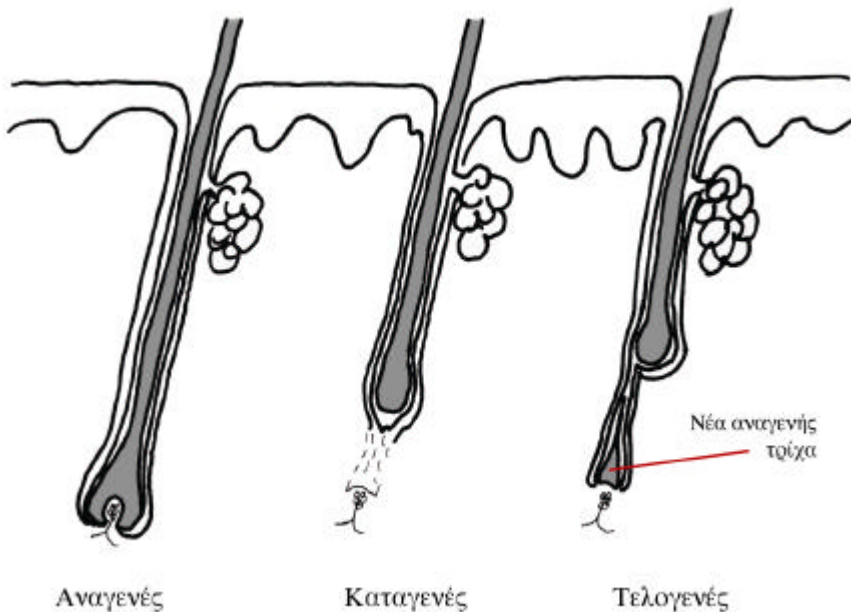
III. Στάδια ανάπτυξης της Τρίχας

Η αύξηση, η εξέλιξη, η πτώση και η ανάπλαση των τριχών πραγματοποιείται με βάση έναν καθορισμένο κύκλο και διέρχεται τρία στάδια:

Το αναγενές στάδιο. Η τρίχα αυξάνεται, μέχρι το στέλεχος να πάρει το τελικό μήκος (0,5 χιλ.-1,5 μέτρο). Τότε η τρίχα παραμένει σε ηρεμία. Η διάρκεια της διαδικασίας για το τριχωτό της κεφαλής κυμαίνεται από 3-6 χρόνια και για τις τρίχες των βλεφάρων από 2-6 μήνες.

Το καταγενές στάδιο. Η τρίχα σταματάει να αυξάνεται, και αρχίζουν επεξεργασίες οι οποίες ετοιμάζουν την πτώση της τρίχας και την ανάπλαση της νέας τρίχας. Η διαδικασία αυτή διαρκεί 2-3 εβδομάδες.

Το τελογενές στάδιο (1-4 μήνες). Η τρίχα ανεβαίνει στο θύλακα, μέχρι να αποπέσει και απωθείται από την κορυφή της νέας τρίχας που αναγεννήθηκε από το νέο βολβό.



Εικόνα 1.7: Στάδια ανάπτυξης της τρίχας

1.3.2 Τα Νύχια

Τα νύχια είναι κυρτά, ημιδιαφανή πέταλα από σκληρή κερατίνη που επικαλύπτουν με την κοίλη επιφάνειά τους τις τελευταίες φάλαγγες των δακτύλων των χεριών και των ποδιών. Είναι στερεά συνδεδεμένα με το δέρμα της ραχιαίας επιφάνειας της τρίτης φάλαγγας που ονομάζεται **κοίτη του νυχιού**.

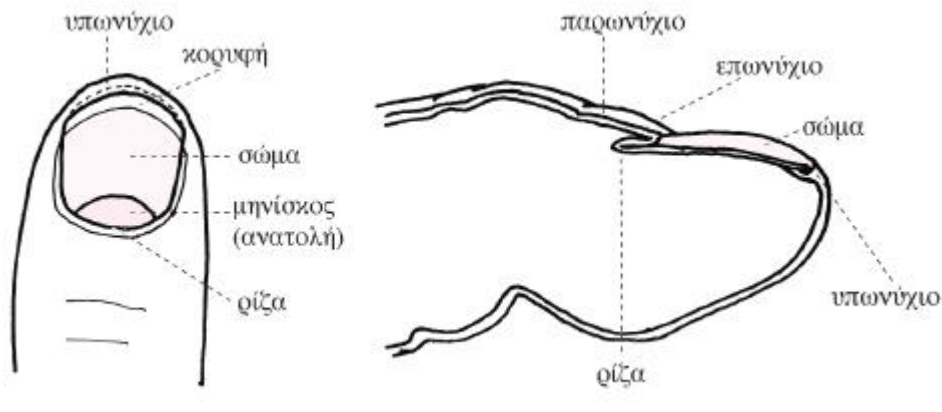
Η πίσω και οι πλάγιες άκρες του εισχωρούν στην **αύλακα** του νυχιού, η μέση περιοχή της οποίας λέγεται “μήτρα του νυχιού”. Επιφανειακά καλύπτεται από μία πτυχή του δέρματος, το **παρωνύχιο**, του οποίου το χείλος καλύπτει το νύχι σαν λεπτός κεράτινος υμένας, το **επωνύχιο**.

Το νύχι αποτελείται από τα εξής τρία μέρη:

α. Τη **ρίζα**. Είναι η λεπτότερη και η μαλακότερη μοίρα του νυχιού. Βρίσκεται κάτω από τη μέση μοίρα του παρωνυχιού. Κάτω από τη ρίζα υπάρχει πάχυνση της βασικής στιβάδας του δέρματος, η “**μήτρα του νυχιού**”, απ’ όπου αναγεννιάται και αυξάνεται το νύχι. Αν, π.χ., από τραυματισμό καταστραφεί αυτό το τμήμα, τότε είναι αδύνατη η ανάπτυξη του νυχιού.

β. Το **σώμα**. Έχει μήκος 1,5 εκ., χρώμα ρόδινο, λόγω των αγγείων που υπάρχουν στο χόριο της κοίτης, και ραβδώσεις στην επιφάνεια. Στον αντίχειρα ή και σε άλλα δάκτυλα παρατηρείται μια λευκή μηνοειδής προεξοχή της ρίζας από το παρωνύχιο που λέγεται **μηνίσκος** ή **ανατολή του νυχιού**.

γ. Την **κορυφή**, το ελεύθερο άκρο του νυχιού. Είναι αυτό που εξέχει, όταν μεγαλώσει, από το υπωνύχιο. Το **υπωνύχιο** είναι παχυμένη κεράτινη στιβάδα του δέρματος.



Εικόνα 1.8: Ανατομία φυσιολογικού νυχιού

Το μήκος του νυχιού αυξάνεται συνεχώς από τα κερατινοποιημένα κύτταρα, τα οποία συγκρατούνται στερεά μεταξύ τους, ακριβώς όπως συμβαίνει στο φλοιό της τρίχας.

Ο ρυθμός αύξησης του νυχιού επηρεάζεται από διάφορους παράγοντες. Ενδεικτικά μπορούμε να αναφέρουμε την ηλικία, την εγκυμοσύνη, τον τραυματισμό ή το δάγκωμα των νυχιών, τις εποχές (καλοκαίρι), τα νύχια χεριών-ποδιών. Για παράδειγμα, τα νύχια των χεριών μεγαλώνουν 23 φορές γρηγορότερα από τα νύχια των ποδιών □ έτσι, μετά την αφαίρεσή τους, τα νύχια των χεριών αναπλάσσονται σε 5-6 μήνες, ενώ των ποδιών σε 12-18 μήνες. Κατά μέσο όρο τα νύχια αναπτύσσονται κατά 0,1 χιλ. την ημέρα.

Τα νύχια είναι απαραίτητα, διότι:

- ✓ προφυλάσσουν τα δάκτυλα από τραυματισμούς
- ✓ συμβάλλουν στην αίσθηση της αφής
- ✓ συμβάλλουν στη σύλληψη λεπτών αντικειμένων, διότι η ράγα του δακτύλου, πιεζόμενη σε όλη την επιφάνειά της, βρίσκει ως αντιστήριγμα το νύχι (σε σχέση με το οστό που είναι κυλινδρικό)
- ✓ το χρώμα των νυχιών βοηθάει στη διάγνωση παθολογικών καταστάσεων (π.χ., το κυανό χρώμα οφείλεται σε έλλειψη οξυγόνου όπως συμβαίνει στην καρδιακή ανεπάρκεια)
- ✓ αποτελούν δείγμα αισθητικής και καλαισθησίας.

1.3.3 Οι Αδένες

Στους αδένες του δέρματος ανήκουν οι **σμηγματογόνοι**, οι **ιδρωτοποιοί**, που διακρίνονται στους *αποκρινείς* και στους *εκκρινείς*, και οι **μαζικοί**.

I. Σμηγματογόνοι Αδένες

Αυτοί ανευρίσκονται σε όλη την επιφάνεια του δέρματος εκτός από τις παλάμες και τα πέλματα. Ο μεγαλύτερος αριθμός τους κατανέμεται στο τριχωτό της κεφαλής, στο πρόσωπο (ιδίως στο μέτωπο και στο πηγούνι), στο άνω μισό του θώρακα, στη ράχη, στους ώμους και στην περινεογεννητική περιοχή.

Αποτελούνται από το αδενικό σώμα και τον εκφορητικό πόρο.

Το **αδενικό σώμα** συνίσταται εξωτερικά από ένα βασικό υμένα και εσωτερικά από αδενικά κύτταρα. Τα κύτταρα αυτά παράγουν λιπαρές ουσίες, οι οποίες συσσωρεύονται με τη μορφή σταγονιδίων. Όταν τα κύτταρα γεμίσουν σταγονίδια λίπους, τότε σπάζουν, και **όλο** το κύτταρο μεταβάλλεται σε έκκριμα, το **σμήγμα**. Για το λόγο αυτό, οι σμηγματογόνοι αδένες καλούνται **ολοκρινείς**.

Ο **εκφορητικός πόρος**, του οποίου το τοίχωμα αποτελείται από πολύστιβο πλακώδες επιθήλιο, είναι *κοντός* και *φαρδύς* και εκβάλλει στο θύλακα της τρίχας. Εκεί εκκενώνεται το σμήγμα με τη βοήθεια του ορθωτήρα μυός της τρίχας και, έτσι, διαμέσου του τριχικού πόρου του επιθηλιακού θυλάκου φτάνει στην επιφάνεια του δέρματος. Στην περιοχή όμως της θηλής του μαστού και στα μεγάλα χείλη του αιδοίου οι σμηγματογόνοι πόροι εκβάλλουν απευθείας στην επιφάνεια του δέρματος και τότε λέγονται *ελεύθεροι* σμηγματογόνοι αδένες.

Η έκκριση των σμηγματογόνων αδένων αρχίζει μετά την εφηβεία και είναι συνεχής, ενώ κατά την προεφηβική ηλικία οι σμηγματογόνοι αδένες είναι ανενεργοί και αυξάνουν σε μέγεθος. Διαπιστώνονται για πρώτη φορά μεταξύ 13^{ης} και 15^{ης} εβδομάδας στην εμβρυϊκή ζωή όπου το σμήγμα καλύπτει το σώμα του εμβρύου.

Η λειτουργία του αδένος ελέγχεται από τα *ανδρογόνα*. Πηγή των ανδρογόνων στους μεν άνδρες είναι οι όρχεις, στις δε γυναίκες οι ωοθήκες και τα επινεφρίδια.

II. Ίδρωτοποιόι Αδένες

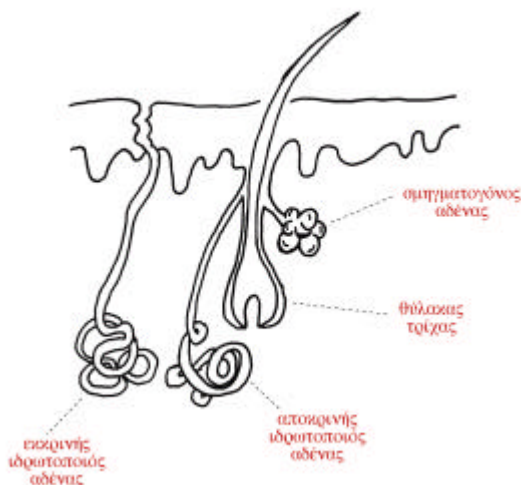
A. Αποκρινεΐς Αδένες

Οι αποκρινεΐς αδένες αναπτύσσονται και αρχίζουν να λειτουργούν στην εφηβεία. Αποτελούνται από το **σωληνοειδές σπείραμα**, που είναι το **εκκριτικό τμήμα** του αδένος και βρίσκεται στο κάτω μέρος της δικτυωτής στιβάδας του χορίου ή στο υπόδερμα, και τον **εκφορητικό πόρο**. Αυτός εκβάλλει στο θύλακα της τρίχας, πιο πάνω από την εκβολή του πόρου του σμηγματογόνου αδένος.

Οι αδένες αυτοί ανευρίσκονται κυρίως στην περιοχή των μασχαλών, στη θηλή του μαστού, στο εφήβαιο και στη περινεογεννητική περιοχή.

Οι κυψελιδοποιόι αδένες του έξω ακουστικού πόρου, οι αδένες του Montgomery στη θηλή του μαστού και οι αδένες του Moll στα βλέφαρα, θεωρούνται τροποποιημένοι αποκρινεΐς αδένες. Επίσης, και ο μαζικός αδένος υπάγεται στην κατηγορία αυτή.

Η έκκριση του **ιδρώτα** γίνεται με τη βοήθεια των λείων μυϊκών ινών που αποτελούν την εξωτερική στιβάδα του αδένου. Το *αλκαλικό έκκριμά* τους είναι *στείρο* και *άοσμο*, αποκτά όμως ιδιαίζουσα οσμή, όταν φτάσει στην επιφάνεια του δέρματος, από τα προϊόντα διάσπασης που δημιουργούνται από τη βακτηριδιακή χλωρίδα του δέρματος. Γι' αυτό το λόγο λέγονται και **οσμυγόνοι**.



Εικόνα 1.9: Αδένες του δέρματος

Β. Εκκρινείς Αδένες

Οι εκκρινείς ιδρωτοποιοί αδένες βρίσκονται σε όλη την επιφάνεια του δέρματος εκτός από το δέρμα των φρυδιών, τα χείλη, την εσωτερική επιφάνεια του περυγίου του αυτιού, τη βάλανο του πέους, την εσωτερική επιφάνεια της ακροποσθίας, τα μικρά χείλη και την εσωτερική επιφάνεια των μεγάλων χειλέων του αιδοίου. Οι περιοχές με τη *μεγαλύτερη κατανομή* είναι οι παλάμες, τα πέλματα, το πρόσωπο και ο αυχέννας. Βρίσκονται μέσα στο χόριο ή στο υπόδερμα.

Αποτελούνται και αυτοί οι αδένες από δύο μέρη:

α) Το **σπείραμα**, του οποίου η εξωτερική στιβάδα αποτελείται από μυοεπιθηλιακά κύτταρα και η εσωτερική από δύο είδη εκκριτικών κυττάρων, τα μεγάλα **διαυγή κύτταρα** που είναι υπεύθυνα για τις υδατικές αδενικές εκκρίσεις (νερό, NaCl, ουρία, αμμωνία, ουρικό οξύ) και τα μικρότερα **σκοτεινά κύτταρα** που περιέχουν γλυκοπρωτεΐνες.

β) Τον **εκφορητικό πόρο**, ο οποίος περνώντας από το χόριο έχει ένα τμήμα σπειροειδές, ένα τμήμα ευθύ και καταλήγει στην επιφάνεια του δέρματος με ένα σπειροειδές ενδοεπιδερμικό τμήμα.

Τα χοριακά τμήματα του εκφορητικού πόρου σχετίζονται λειτουργικά με την επαναπρόσληψη νατρίου και έτσι τροποποιούν τη σύνθεση του εκκρίματος **-ιδρώτα-** κατά τη δίοδο του μέσα από τον εκφορητικό πόρο. Το εκκρίμα είναι *διανγές* και *όξινο* και εμποδίζει την ανάπτυξη βακτηριδίων.

III. Μαζικοί Αδένες

Εκτός από τους παραπάνω αδένες, εξειδικευμένα όργανα του δέρματος είναι και οι μαζικοί αδένες (ή απλώς μαστοί), οι οποίοι παράγουν γάλα.

Οι μαστοί στον *άνδρα* δεν αναπτύσσονται, παραμένουν φυσιολογικά στην *παιδική μορφή*. Στην ώριμη γυναίκα αποτελούν δύο ημισφαιρικές προεξοχές του δέρματος στο πρόσθιο μέρος του θώρακα.

Ο κάθε **μαστός** περιλαμβάνει:

- Το μαζικό αδένα
- Το περιμαστικό λίπος και
- Το δέρμα

Ο **μαζικός αδένας** αποτελείται από 12-15 *λοβούς*, που έχουν ακτινοειδή διάταξη γύρω από τη θηλή του μαστού. Ο κάθε λοβός αποτελείται από πολλά *λόβια*, από μικρούς εκφορητικούς πόρους και από ένα κοινό εκφορητικό πόρο. Οι *εκφορητικοί πόροι* του αδένα λέγονται *γαλακτοφόροι* πόροι και καταλήγουν στη **θηλή** που είναι μία κωνική προεξοχή του δέρματος στο κέντρο του μαστού.

Το **δέρμα** γύρω από τη θηλή παρουσιάζει μία κυκλική περιοχή που λέγεται **θηλαία άλω**. Η θηλή και η θηλαία άλω έχουν *βαθύτερη* και *ιδιαίτερη χροιά*, που διαφέρει από το υπόλοιπο σώμα μόνο η κορυφή της θηλής δεν έχει χρωστική.

Το **περιμαστικό λίπος** περιβάλλει το μαζικό αδένα. Έτσι, η εξωτερική μορφή του μαστού καθορίζεται περισσότερο από το λιπώδη ιστό και λιγότερο από τον αδενικό ιστό.

Ο μαστός ως όργανο του δέρματος δεν έχει χόνδρινο ή οστέινο σκελετό. Στο νεανικό μαστό ο συνδετικός ιστός κρατά σταθερή τη μορφή του. Όσο αυξάνεται η ηλικία, χαλαρώνει ο συνδετικός ιστός, και ο μαστός κατεβαίνει χαμηλότερα.

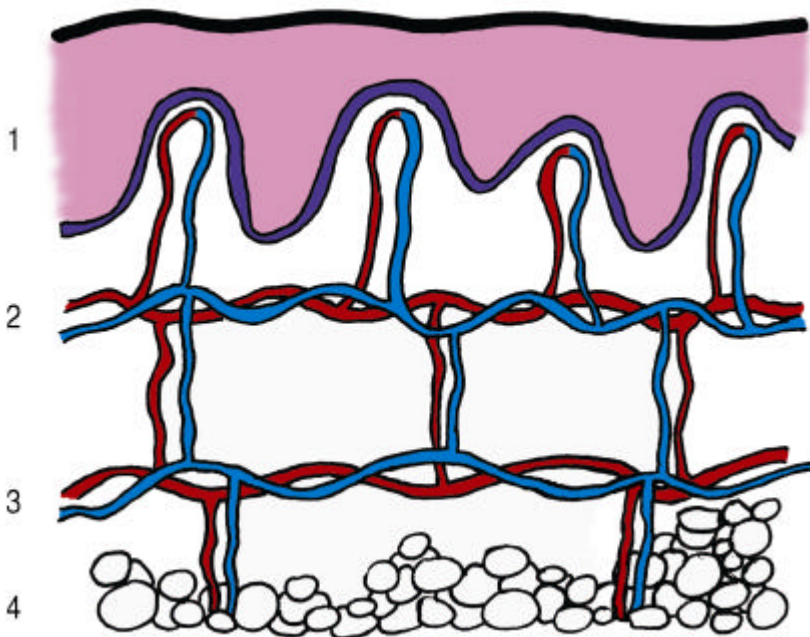
Είναι απαραίτητη η γνώση γύρω από το μαζικό αδένα, γιατί με την επισκόπηση αλλά περισσότερο με την ψηλάφηση, μπορούμε να προλάβουμε δυσάρεστες παθολογικές καταστάσεις όπως ο καρκίνος.

1.4 Αγγείωση του Δέρματος (Αιμάτωση)

Την αγγείωση του δέρματος αποτελούν οι **αρτηρίες**, οι **φλέβες**, τα **τριχοειδή** και τα **λεμφαγγεία**.

Το δέρμα *αιματώνεται* πολύ καλά από τα αγγεία του υποδέρματος, τα οποία σχηματίζουν εκτεταμένο αγγειακό δίκτυο. Η επιδερμίδα *στερείται* αγγείων.

Από τις **αρτηρίες** που βρίσκονται στο υπόδεσμα δημιουργούνται **δύο κύρια οριζόντια αγγειακά δίκτυα** με ανιόντες και κατιόντες κλάδους.



Εικόνα 1.10: Αγγειακά δίκτυα του δέρματος:
1 Επιδερμίδα, 2 Επιπολής αγγειακό δίκτυο,
3 Εν το βάθει αγγειακό δίκτυο, 4 Υπόδεσμα.

Το *πρώτο* εν τω βάθει **αγγειακό** ή **υποχοριοειδές** δίκτυο βρίσκεται ανάμεσα στο υπόδημα και το χόριο. Από αυτό το δίκτυο ξεκινούν *καπόντα αρτηρίδια*, τα οποία αιματώνουν τους βολβούς των τριχών, το σπείραμα των ιδρωτοποιών αδένων και τα λιπώδη λόβια του υποδόριου λίπους.

Το *δεύτερο* επιπολής(επιφανειακό) **αγγειακό** ή **υποθηλώδες** δίκτυο βρίσκεται ανάμεσα στη δικτυωτή και στη θηλώδη στιβάδα του χορίου. Δημιουργείται από την αναστόμωση των *ανιόντων αρτηριδίων*, τα οποία αιματώνουν τους σμηγματογόνους αδένες και τους πόρους των ιδρωτοποιών αδένων. Από το υποθηλώδες δίκτυο φέρονται αρτηρίδια μέσα στις *θηλές του χορίου*, τα οποία μεταπίπτουν σε **τριχοειδή αγγεία** σχηματίζοντας αγκύλη. Η κάθε αγκύλη έχει από ένα αρτηριακό και ένα φλεβικό τμήμα. Από το αγγειακό τριχοειδικό αυτό δίκτυο τρέφεται διαμέσου της βασικής μεμβράνης η **επιδερμίδα**.

Οι **φλέβες** του **δέρματος** αρχίζουν από το *τριχοειδές φλεβίδιο* και συνενωμένες προχωρούν παράλληλα προς τις αρτηρίες κατά την αντίθετη όμως φορά. Δημιουργούνται έτσι δύο φλεβικά δίκτυα, το **υποθηλώδες** και το **υποχοριοειδές**, τα οποία *απάγουν* το φλεβικό αίμα του δέρματος.

Τα **λεμφοαγγεία** ξεκινούν από τις θηλές του χορίου ως *λεμφικά τριχοειδή*. Σχηματίζουν στη θηλώδη στιβάδα του χορίου το **υποθηλώδες λεμφικό** δίκτυο με *ευρύτερα αγγεία*, τα λεμφοαγγεία, τα οποία γίνονται ακόμη *μεγαλύτερα* ακολουθώντας την πορεία των αιμοφόρων αγγείων.

1.5 Νεύρωση του Δέρματος

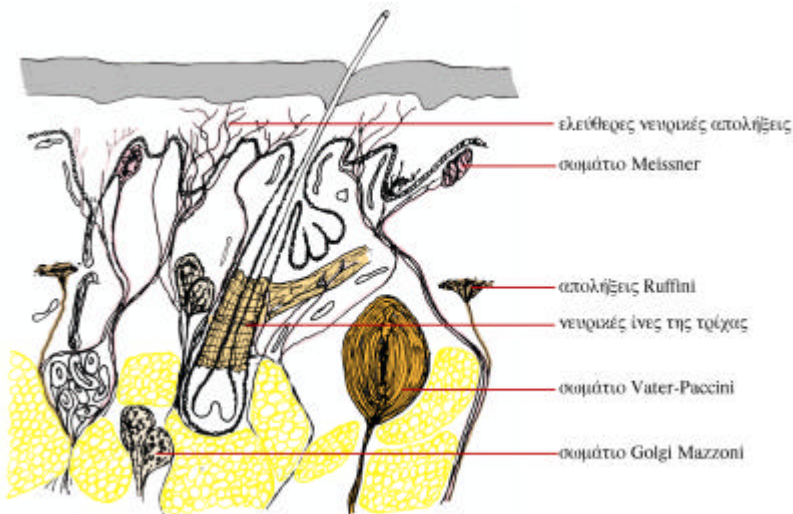
Η *νεύρωση* του δέρματος διαθέτει ένα πλούσιο δίκτυο από *νευρικούς σχηματισμούς* και από *ελεύθερες νευρικές απολήξεις*. Προέρχεται από το αυτόνομο νευρικό σύστημα και το εγκεφαλονωτιαίο νευρικό σύστημα.

Τα νεύρα του δέρματος που ανήκουν στο *συμπαθητικό* σύστημα είναι **φυγόκεντρα**, δηλαδή μεταφέρουν εντολές από το κεντρικό νευρικό σύστημα (Κ.Ν.Σ.) προς το σώμα, είναι *αγγειοκινητικά*, διότι νευρώνουν το τοίχωμα των αγγείων του δέρματος, εκκριτικά όσον αφορά τους αδένες και κινητικά ως προς τις λείες μυϊκές ίνες των ορθωτήρων μυών των τριχών.

Τα περισσότερα νεύρα που προέρχονται από το *εγκεφαλονωτιαίο* νευρικό σύστημα είναι **κεντρομόλα**, δηλαδή μεταβιβάζουν ερεθίσματα από το σώμα προς το Κ.Ν.Σ., είναι *αισθητικά* και κάνουν το δέρμα το κατ'εξοχήν *αισθητήριο* όργανο

για την αφή, την πίεση, τον πόνο το θερμό και το ψυχρό. Απολήγουν στις διάφορες στιβάδες του δέρματος *ελεύθερα* ή σε ειδικά υποδοκτικά σωματίδια, τους «υποδοχείς».

Οι αισθητικοί υποδοχείς του δέρματος και τα αισθητικά νεύρα διαφέρουν μεταξύ τους ως προς την κατασκευή και την ευαισθησία στα διάφορα ερεθίσματα. Έτσι έχουμε ελεύθερες νευρικές απολήξεις, νευρικές απολήξεις σε σχέση με τις τρίχες και νευρικές απολήξεις που έχουν μορφή κάψα.



Εικόνα 1.11: Νεύρα του δέρματος

1.5.1 Νεύρα της επιδερμίδας

α. Τα νευρικά ινίδια είναι υπεύθυνα για την αίσθηση του *πόνου*. Εισχωρούν στη βασική στιβάδα και καταλήγουν στη μαλπιγιανή στιβάδα από τις ελεύθερες νευρικές απολήξεις του χορίου που έχασαν το μυελώδες έλυτρο¹.

β. Τα κύτταρα Merkel εντοπίζονται στη βασική στιβάδα της επιδερμίδας, ειδικά στις ράγες των δακτύλων, στα χείλη και έχουν σχέση με τους τριχικούς θυλάκους. Λειτουργούν ως υποδοχείς αφής.

¹ Οι νευρίτες περιβάλλονται από το έλυτρο Schwann, το μυελώδες και το περινίδιο. Όταν δεν έχουν το μυελώδες έλυτρο, ονομάζονται αμύελες.

1.5.2 Νεύρα του χορίου

Τα νεύρα του χορίου συναντώνται ή σαν ελεύθερες νευρικές απολήξεις υπεύθυνες για την αίσθηση της θερμοκρασίας, του πόνου και του κνησμού ή σαν ειδικώς διαμορφωμένα υποδεκτικά σωματίδια.

α. Τελικό όργανο των τριχών. Περιλαμβάνει την τρίχα και τη νευρική ίνα της βάσης της. Οι τριχικοί θύλακοι διαθέτουν ένα πλούσιο δίκτυο εμύελων ινών, από τις οποίες άλλες εισέρχονται στην επιδερμίδα και καταλήγουν σε στενή σχέση με τα κύτταρα Merkel στον έξω κολεό της τρίχας ως υποδοχείς αφής και άλλες καταλήγουν ως σταθερές νευρικές απολήξεις στον ινώδη θύλακο της τρίχας. Έτσι, η παραμικρή κίνηση οποιασδήποτε τρίχας του σώματος ερεθίζει τη νευρική ίνα της ρίζας που είναι τυλιγμένη στη βάση της.

β. Σωματίδια Meissner. Είναι υποδοχείς με ειδική ευαισθησία στην *λεπτή αφή*. Ανευρίσκονται στις θηλές του χορίου και είναι πιο πυκνά στην επιφάνεια των παλαμών του χεριού και στην επιφάνεια των πελμάτων του ποδιού, κυρίως στις άκρες των δακτύλων (και ειδικά του δείκτη). Έχουν σχήμα ωοειδές, αποτελούνται από εμύελες και αμύελες νευρικές ίνες, και όλο το σωματίο περιβάλλεται από μια κάψα συνδετικού ιστού.

γ. Σωματίδια Krause. Είναι υποδοχείς του *ψύχους*, βρίσκονται στη θηλώδη στιβάδα του χορίου και ιδιαίτερα στα χείλη και τη γλώσσα. Παρόμοια με τα σωματίδια του Krause αλλά πιο ογκώδη, τα *γεννητικά σωματίδια*, υπάρχουν στα γεννητικά όργανα (κλειτορίδα, βάλανο, ακροποσθία).

δ. Απολήξεις Ruffini. Βρίσκονται στο υπόδημα των δακτύλων και στο χόριο του δέρματος. Εξυπηρετούν κυρίως την αίσθηση της *θερμότητας*.

1.5.3 Νεύρα υποδόριου ιστού

α. Σωματίδια Vater-Paccini. Βρίσκονται στο υπόδημα, στις παλάμες, στα πέλματα και γύρω από τη γεννητική περιοχή. Έχουν πεταλοειδή μορφή, περιβάλλονται εξωτερικά από κάψα και διαθέτουν εμύελες ίνες. Είναι υποδοχείς *πίεσης* και ιδιαίτερα ευαίσθητα στις *δονήσεις*.

β. Σωματίδια Golgi-Mazzoni. Τα συναντούμε στο χόριο και στο υπόδημα, και είναι υπεύθυνα για την αίσθηση των *ελαφρών πιέσεων*.

Ανακεφαλαίωση

Να θυμάσαι ότι:

- Το δέρμα είναι όργανο που αποτελείται από καλυπτήριο και αδενικό επιθήλιο.
- Στην επιφάνεια του δέρματος παρατηρούμε το άτριχο μέρος, το έντριχο, τους πόρους, τις δερματικές ακρολοφίες, τις αύλακες και τις πτυχές.
- Το χρώμα του δέρματος εξαρτάται από τη μελανίνη, την αιμάτωση του δέρματος και το πάχος της κεράτινης στιβάδας. Το πάχος του διαφέρει από άτομο σε άτομο και εξαρτάται και από άλλους παράγοντες.
- Οι στιβάδες του δέρματος είναι: η επιδερμίδα, το χόριο και το υπόδερμα.
- Η επιδερμίδα περιλαμβάνει τέσσερις στιβάδες: τη βασική (βαθύτερη), την ακανθωτή, την κοκκώδη και την κεράτινη (επιφανειακή). Στις παλάμες και τα πέλματα, ανάμεσα στην κοκκώδη και στην κεράτινη στιβάδα, υπάρχει η διαυγής στιβάδα.
- Από τη βασική στιβάδα παράγονται όλα τα κύτταρα της επιδερμίδας με συνεχείς μιτώσεις και ανεβαίνουν προς την επιφάνεια, με σκοπό να σχηματίσουν την κεράτινη στιβάδα. Στη διαδικασία αυτή που διαρκεί 28-30 ημέρες, παρατηρούνται πολλές χημικές και δομικές μεταβολές.
- Η επιδερμίδα έχει τέσσερα είδη κυττάρων:
 1. Τα κερατινοκύτταρα. Είναι τα κύτταρα που το σχήμα τους εξαρτάται από τη στιβάδα στην οποία βρίσκονται. Περιέχουν κοκκία κερατουϊαλίνης.
 2. Τα μελανοκύτταρα. Βρίσκονται στη βασική στιβάδα ανάμεσα στα κερατινοκύτταρα και είναι υπεύθυνα για την παραγωγή μελανίνης.
 3. Τα κύτταρα Langerhans. Συμμετέχουν στην άμυνα του οργανισμού.
 4. Τα κύτταρα Merkel. Εξυπηρετούν την αισθητική λειτουργία του δέρματος.

- Το χόριο τρέφει διαμέσου της βασικής μεμβράνης την επιδερμίδα και αποτελεί το στήριγμά της. Διαιρείται στη θηλώδη και στη δικτυωτή στιβάδα, οι οποίες αποτελούνται από συνδετικό ιστό.
- Ο συνδετικός ιστός αποτελείται: α) από τη μεσοκυττάρια ουσία (ίνες, βασική ουσία) και β) από τα κύτταρα.
- Το υπόδερμα συνδέει το χόριο με τα υποκείμενα όργανα και τους ιστούς. Αποτελείται από λιπώδη λόβια γεμάτα με λιπώδη κύτταρα, και το σύνολο τους δημιουργεί το υποδόριο λίπος.
- Τα εξαρτήματα του δέρματος είναι οι τρίχες, τα νύχια και οι αδένες.
- Κάθε τρίχα αποτελείται από το στέλεχος, τη ρίζα, το βολβό, τη θηλή και περιβάλλεται από τον επιθηλιακό και ινώδη θύλακο. Μορφολογικά οι τρίχες διαφέρουν ως προς το μέγεθος, το σχήμα, το χρώμα και την πυκνότητα. Η τρίχα παρουσιάζει κυκλική περίοδο ανάπτυξης και διέρχεται το αναγενές, καταγενές και τελογενές στάδιο.
- Κάθε νύχι αποτελείται από τη ρίζα, τη μήτρα του νυχιού (απ' όπου αναγεννάται και αυξάνεται), το σώμα και την κορυφή.
- Στους αδένες του δέρματος ανήκουν: α) οι σμηγματογόνοι που εκκρίνουν το σμήγμα, β) οι ιδρωτοποιοί που εκκρίνουν τον ιδρώτα και διαχωρίζονται στους αποκρινείς και εκκρινείς και γ) οι μάζικοί.
- Το δέρμα έχει πλούσια αιμάτωση από ένα εκτεταμένο, αγγειακό δίκτυο που αποτελείται από αρτηρίες, φλέβες, τριχοειδή και λεμφαγγεία. Η επιδερμίδα στερείται αγγείων.
- Η νεύρωση του δέρματος προέρχεται από το αυτόνομο και από το εγκεφαλονωτιαίο νευρικό σύστημα. Τα αισθητικά νεύρα απολήγουν ελεύθερα ή σε ειδικά όργανα, τους υποδοχείς (σωμάτια Meissner, σωμάτια του Krause, απολήξεις Ruffini, σωμάτια Vater-Paccini και Golgi-Mazzoni).

Ερωτήσεις – Ασκήσεις

1. Σε τι διακρίνεται ο επιθηλιακός ιστός;
2. Από τι εξαρτάται και σε τι διαφέρει το χρώμα και το πάχος του δέρματος;
3. Τι ονομάζουμε μεσοθηλαίες ακρολοφίες και τι θηλές;
4. Αντιστοιχίστε τα παρακάτω:

Βασική στιβάδα	**	**	Απύρνηνα επιπεδωμένα νεκρά κύτταρα
Μαλπιγιανή ή ακανθωτή στιβάδα	**	**	Κερατοϋαλίνη-σωμάτια Odland
Κοκκώδης στιβάδα	**	**	Βρίσκεται μόνο στις παλάμες και στα πέλματα
Διαυγής στιβάδα	**	**	Κύτταρα Langerhans
Κεράτινη στιβάδα	**	**	Κερατινοκύτταρα-μελανοκύτταρα- Κύτταρα Merkel

5. Ποιος ο ρόλος των ινών του συνδετικού ιστού του χορίου;
6. Τι είναι η βασική ή θεμελιακή ουσία;
7. Αντιστοιχίστε τα παρακάτω:

Ινοβλάστες	•	•	Αυξάνονται σε αλλεργικές και αναφυλακτικές αντιδράσεις
Ιστοκύτταρα	•	•	Αυξάνονται σε παθολογικές καταστάσεις (φλεγμονές)
Σιτευτικά κύτταρα	•	•	Παράγουν αντισώματα
Πλασματοκύτταρα	•	•	Έχουν φαγοκυτταρικές ιδιότητες
Πολυμορφοπύρνηνα Ηωσινόφιλα	•	•	Έχουν στο κυτταρόπλασμα τους κοκκία ηπαρίνης και ισταμίνης
Πολυμορφοπύρνηνα Ουδετερόφιλα	•	•	Παράγουν ίνες και βασική ουσία

8. Όε αϊϋñβæάðá ãέα ðι ðδϋääñιά;
9. Διέα áβιάέ ðά áíãñðñιάðά ðιð äÝñιάðιð;

10. Ποιο τμήμα της τρίχας λέγεται στέλεχος και ποιο ρίζα;

11. Συμπληρώστε τα κενά:

Μεταξύ χορίου και επιδερμίδας παρεμβάλλεται η _____
_____.

Το χόριο αποτελείται από δύο στιβάδες, τη _____ (επιφανειακό τμήμα) και τη _____ (βαθύτερο τμήμα). Και οι δύο στιβάδες αποτελούνται από _____, ο οποίος απαρτίζεται από

α) τη _____ δηλ. ίνες _____, _____, _____ και _____ ουσία

β) τα _____ του συνδετικού ιστού.

12. Να συμπληρώσετε τα κενά των προτάσεων επιλέγοντας τις παρακάτω λέξεις:

Επιθηλιακό, σκληρή, βολβό, περιτρίχιο, κεραμιδωτής, θηλή, κερατίνων, φλοιός, μαλακή, μελανίνη, μυελός, ινώδη.

Ο θύλακος της τρίχας αποτελείται από το _____, τη _____, τον _____ και _____ θύλακο.

Το _____ περιβάλλει την τρίχα, έχει _____ επιφάνεια λόγω της _____ διάταξης των _____ φολίδων.

Ο _____ περιβάλλεται από το περιτρίχιο. Από τα κύτταρά του παράγεται η _____ που χρωματίζει την τρίχα.

Ο _____ είναι το εσωτερικό μέρος της τρίχας και αποτελείται από _____ κερατίνη.

13. Πώς ταξινομούνται οι τρίχες ανάλογα με το μέγεθος τους;

14. Τι γνωρίζετε για το πρωτογενές, το δευτερογενές και το τριτογενές τρίχωμα;

15. Ποιοι είναι οι τύποι των τριχών ανάλογα με το σχήμα τους;

16. Πού οφείλεται το χρώμα της τρίχας; Πότε έχουμε γκριζό, άσπρο, ξανθό, ερυθρωπό και σκούρο χρώμα;

17. Από τι εξαρτάται η πυκνότητα των τριχών;

18. Περιγράψτε τα τρία στάδια του κύκλου ανάπτυξης της τρίχας.

19. Ποια είναι η χρησιμότητα των νυχιών;

20. Αναφέρατε ονομαστικά τους αδένες του δέρματος.

21. Σημειώστε το γράμμα Σ(σωστό) ή το γράμμα Λ(λάθος) δίπλα από κάθε πρόταση:

....Οι σμηγματογόνοι αδένες λέγονται ολοκρινείς, διότι δεν μεταβάλλεται όλο το κύτταρο σε έκκριμα (σμήγμα).

....Η εκκένωση του σμήγματος γίνεται με τη βοήθεια του ορθωτήρα μύος.

....Ο εκφορητικός πόρος του σμηγματογόνου αδένου εκβάλλει στον επιθηλιακό θύλακο.

....Οι σμηγματογόνοι αδένες βρίσκονται σε όλο το δέρμα εκτός από τις παλάμες και τα πέλματα.

22. Ποιες είναι οι διαφορές των αποκρινών από τους εκκρινείς ιδρωτοποιούς αδένες;

23. Πού βρίσκονται οι μαστοί και τι περιλαμβάνει ο κάθε μαστός;

24. Η επιδερμίδα στερείται αγγείων. Πώς αιματώνεται;

25. Ποια οριζόντια αγγειακά δίκτυα δημιουργούνται για την αιμάτωση του δέρματος και πού βρίσκονται;

26. Πώς γίνεται η νεύρωση του δέρματος;

27. Αντιστοιχίστε τα παρακάτω:

Νευρικά Ινίδια	•	• Υποδοχείς πίεσης
Κύτταρα Merkel	•	• Αίσθηση του πόνου
Σωμάτια Meissner	•	• Υποδοχείς λεπτής αφής
Σωμάτια Krause	•	• Αίσθηση της θερμότητας
Σωμάτια Vater-Paccini	•	• Υποδοχείς ελαφρών πιέσεων
Σωμάτια Golgi-Mazzoni	•	• Υποδοχείς αφής
Απολήξεις Ruffini	•	• Υποδοχείς ψύχους

Δραστηριότητες

1. Αποτυπώστε τα δακτυλικά σας αποτυπώματα σε ένα φύλλο χαρτιού. Αφού τα παρατηρήσετε, εντοπίστε τις μεταξύ τους διαφορές.
2. Παρατηρήστε με ένα μεγεθυντικό φακό το δέρμα στη ράχη του χεριού σας και σχολιάστε στην τάξη αυτά που είδατε.
3. Έχοντας ως οδηγό την εικόνα του βιβλίου παρατηρήστε το νύχι σας και εντοπίστε τα ανατομικά στοιχεία του.
4. Σχηματίστε ένα ανθρώπινο σώμα και σημειώστε τα σημεία που εμφανίζουν εντονότερη τριχοφυΐα.